人工膝関節置換術後の最大伸展位側面・最大屈曲位側面の撮影法と画像評価点について

金子　広樹[1]，山添　葵[1]，上原　巌[1]，高柴　賢一郎[2]
[1]医療法人相生会　福岡みらい病院　放射線科，[2]医療法人相生会　竜操整形外科病院　整形外科

はじめに

当院の人工膝関節置換術（以下TKA）術後では，最大伸展位・最大屈曲位での撮影をルーチンとしているが，関連文献は少ない．今回，医師と議論する機会を得ることができ，その経験がとても有用であったため共有したい．本発表では，特に最大屈曲位撮影に焦点を当て，その臨床的意義について説明する．

※COI：この研修発表の内容に関する利益相反事項はありません．

最大屈曲位撮影の有用性

TKA術後の膝関節機能評価ができる.

ロールバックの評価：

屈曲時に大腿骨が脛骨上を後方に転がるように動く現象をいう．残存している後十字靭帯(PCL)が機能していれば，最大屈曲時にロールバックがみられる．脛骨トレイ上で大腿骨コンポーネントが接するポイントを評価することで屈曲がさらにできる可能性を定性的に見積もれる.

屈曲角度の評価：

膝関節の最大屈曲角度を計測することで，術後の屈曲可動域を経時的・客観的に評価できる.

画像の評価ポイント

・最大屈曲位であること

・大腿骨コンポーネント側
　2本のペグが重なること（⬅）
　内側・外側の後顆部が重なること（⬅）

・脛骨コンポーネント側
　関節面が垂直像となること（－－－）

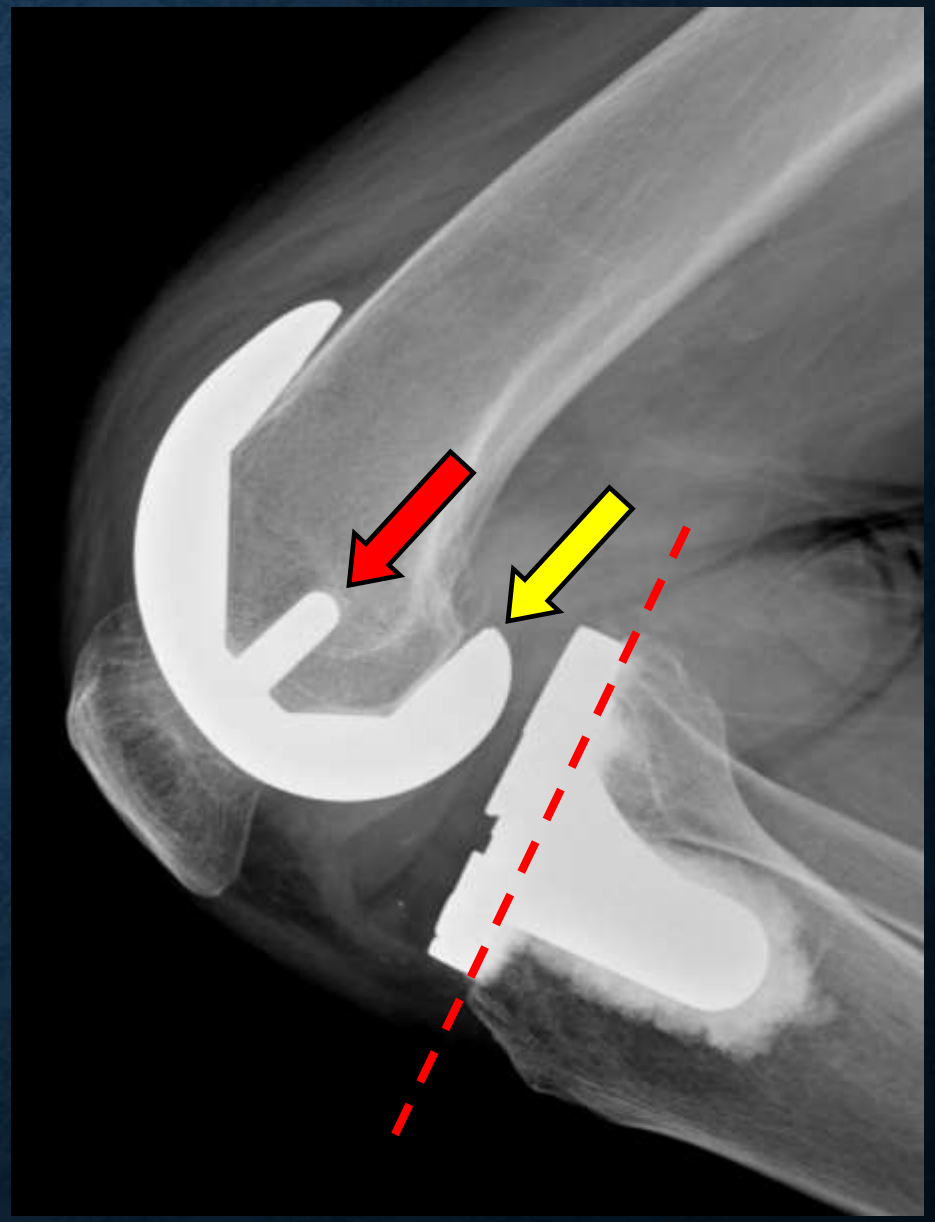

考察

　TKA術後の膝関節側面撮影における最大屈曲位撮影は，術後の機能的評価に不可欠な情報をもたらす．当院はPCLを残したTKAを行っており，最大屈曲位撮影の意義は大きいと考えられる．

結語

　今回の経験で，依頼医の意図を正確に理解し，それに応えるための知識の重要性を痛感した．放射線科の枠を超え，幅広い知識を習得することで，より質の高い画像提供が可能であることを実感したため，この経験を広く共有したい．

参考文献　安藤 英次：図解 下肢撮影法．129-140, オーム社，2010